Takotsubo-Syndrom – ein häufig verkanntes Krankheitsbild

Takotsubo Syndrome – an often Misunderstood Disease

Susanne A. Schlossbauer, Jelena-Rima Ghadri, Christian Templin

Klinik für Kardiologie, Universitäres Herzzentrum, Universitätsspital Zürich

https://econtent.hogrefe.com/doi/pdf/10.1024/1661-8157/a002434 - Tuesday, April 23, 2024 10:50:09 PM - IP Address:3.133.131.168

Zusammenfassung: Das 1990 erstmalig beschriebene Takotsubo-Syndrom (TTS) fand weltweite Aufmerksamkeit als eine reversible Kardiomyopathie, ausgelöst durch ein emotionales Ereignis, die ältere Frauen betrifft und aufgrund ihrer Symptomatik einem akuten Koronarsyndrom gleicht. Heute weiss man, dass das TTS weitaus heterogener ist. Es kann beide Geschlechter und alle Altersgruppen betreffen und tritt in vier verschiedenen Formen auf. In der Akutphase können lebensbedrohliche Komplikationen auftreten und auch die Langzeitprognose ist nicht komplett benigne. Häufig geht ihm ein emotionales, häufig jedoch auch ein physisches Ereignis oder gar beide voraus. Allerdings kann die Erkrankung auch spontan auftreten. Bei bis zu 10% der Patienten kommt es im Verlauf zu einem erneuten TTS, das durch die Einnahme von Betablockern nicht verhindert werden kann.

Schlüsselwörter: Takotsubo-Syndrom – broken heart syndrome – Akutes Koronarsyndrom – Trigger – Formen – Rezidiv

Abstract: Takotsubo syndrome (TTS) was first described in 1990 and has gained worldwide attention as a reversible cardiomyopathy triggered by an emotional event which affects older women with similar symptoms as an acute coronary syndrome. Today we know that TTS is much more heterogeneous. Both sexes and all age groups can be affected. Furthermore it occurs in four different forms. Frequently it is triggered by an emotional but often also a physical event or even both. However, the disease can also occur spontaneously. TTS is associated with life-threatening complications in the acute phase and even long-term prognosis is not complete benign. Up to10% of the patients can suffer a recurrent episode of TTS, which cannot be prevented by beta-blockers.

Key words: Takotsubo syndrome – broken heart syndrome – acute coronary syndrome – trigger – forms – recurrence

Résumé: Décrit pour la première fois en 1990, le syndrome de Takotsubo (TTS) a attiré l'attention dans le monde entier comme une cardiomyopathie réversible déclenchée par un événement émotionnel qui affecte les femmes plus âgées et est similaire aux symptômes d'un syndrome coronarien aigu. Aujourd'hui, nous savons que le TTS est beaucoup plus hétérogène. Les deux sexes et tous les groupes d'âge peuvent être affectés. La maladie se présente sous quatre formes différentes. Souvent il est precedé d'un événement émotionnel, mais souvent aussi d'un événement physique ou même des deux types d'événements. Cependant, la maladie peut également se présenter spontanément. Dans la phase aiguë des complications potentiellement mortelles peuvent se presenter et aussi le pronostic à long terme n'est pas toujours bénigne. En plus, 10% des patients peuvent souffrir d'un autre épisode de TTS, qui ne peut pas être évité en prenant des bêta-bloquants.

Mots-clés: Takotsubo syndrome – broken heart syndrome – syndrome coronarien aigu – trigger – formes – récidive

Einleitung

Vor über zwei Jahrzehnten beschrieben Dote et al. erstmalig in englischer Sprache bei fünf Patienten mit Symptomen eines akuten Koronarsyndroms (ACS) eine neuartige linksventrikuläre Dysfunktion, die mit einer ungewöhnlichen Verformung des linken Ventrikels einherging [1]. Aufgrund der Ähnlichkeit zu der japanischen Oktopusfalle «Takotsubo» mit schmalen Hals und rundem Boden wurde durch sie zunächst der Begriff Takotsubo-Kardiomyopathie zur Beschreibung dieses Krankheitsbildes geprägt [2]. Ab Beginn der neunziger Jahre gewann sie zunehmend an Interesse, als auch die ersten Fallberichte in den USA und Europa erschienen [3–6]. Mittlerweile wurde die Krankheit in über 50 Ländern beschrieben [7].

2006 wurde das Takotsubo-Syndrom (TTS) von der American Heart Association offiziell als primär erworbene Kardiomyopathie anerkannt [8]. Wohl kaum ein Krank-

Im Artikel verwendete Abkürzungen:

ACS	Akutes Koronarsyndrom
COPD	Chronisch-obstruktive Lungenerkrankung
EF	Auswurffraktion *(ejection fraction)*
EKG	Elektrokardiogramm
KHK	Koronare Herzerkrankung
MRT	Magnetresonanztomografie
TTS	Takotsubo-Syndrom

© 2016 Hogrefe

heitsbild wurde in seiner kurzen Geschichte unter so vielen Namen bekannt, wovon die häufigsten neben Takotsubo-Kardiomyopathie wohl «Takotsubo-Syndrom», «Stress-Kardiomyopathie», «apical ballooning syndrome» und «broken heart syndrome» sind [9]. Aufgrund der in der Klinik ähnlichen Präsentation zum ACS sowie der am ehesten durch koronare Mikrozirkulationsstörung verursachten transienten Wandbewegungsstörung des linken Ventrikels erscheint der Begriff Takotsubo-Syndrom (TTS) am geeignetsten [10].

Heute stellt das TTS bei etwa 2% aller Patienten, die sich initial mit akutem Koronarsyndrom vorstellen, die Enddiagnose dar [6,11,12]. Bei Frauen sogar bei 5,9–7,5% [13,14]. Allerdings ist die wahre Prävalenz der TTS nicht bekannt und die Dunkelziffer ist wahrscheinlich sehr viel höher zumal nicht bei jedem Patienten eine Herzkatheteruntersuchung erfolgt [15].

Formen des Takotsubo-Syndroms

Während man initial von einem Krankheitsbild nur mit apikalem *ballooning* ausging, fanden sich im Laufe der letzten Jahre mehrere Formen des TTS. Am häufigsten ist die als typisch bezeichnete apikale Form (81,7%), gefolgt von den midventrikulären (14,6%), basalen (2,2%) und fokalen Formen, die als atypisches TTS bezeichnet werden (1,5%) [16,17].

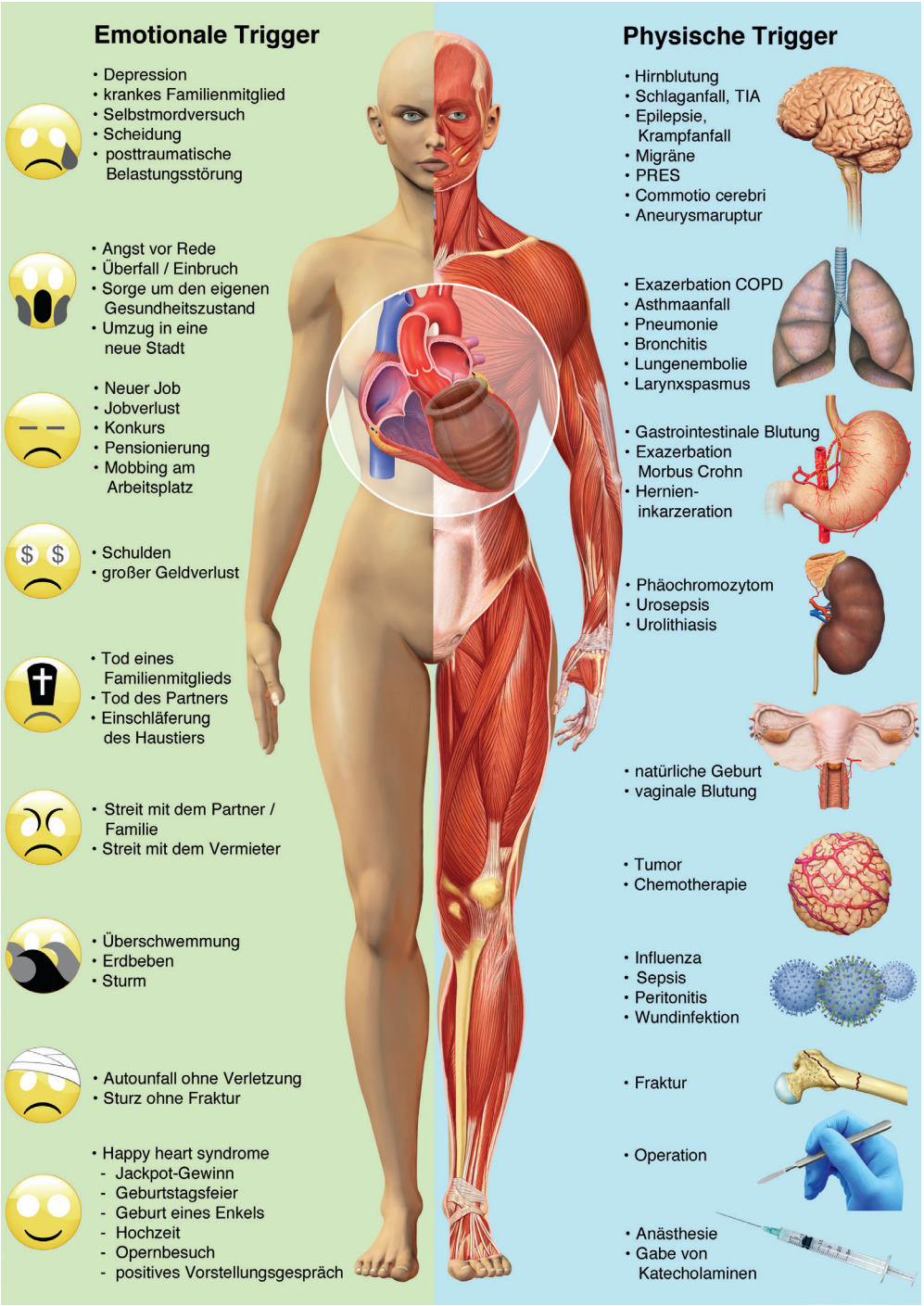

Abbildung 1. Das TTS kann in seltenen Fällen spontan auftreten. Meist wird es jedoch durch emotionale (links) oder noch häufiger physische (rechts) Trigger ausgelöst. Emotionale Auslöser erstrecken sich von schwerwiegenden bis zu banalen Erlebnissen. Häufige physische Trigger sind neurologische Erkrankungen (Migräne, Subarachnoidalblutungen, Vaskulitiden etc.), Operationen, Atemwegserkrankungen, aber auch Infektionserkrankungen, maligne Neoplasien und Frakturen. Die Abbildung zeigt einige Beispiele möglicher Trigger.

https://econtent.hogrefe.com/doi/pdf/10.1024/1661-8157/a002434 - Tuesday, April 23, 2024 10:50:09 PM - IP Address:3.133.131.168

 © 2016 Hogrefe

https://econtent.hogrefe.com/doi/pdf/10.1024/1661-8157/a002434 - Tuesday, April 23, 2024 10:50:09 PM - IP Address:3.133.131.168

Auch wurden biventrikuläre Formen mit rechtsventrikulärer Beteiligung (bis zu 34 %) [18] sowie sehr seltene isolierte rechtsventrikuläre Formen beschrieben.

Pathogenese

Die Genese der Erkrankung ist bis heute nicht geklärt. Es wurde suggeriert, dass ein erhöhter Katecholaminausschuss an der Entstehung der Erkrankung beteiligt sei [19]. Diese Vermutung wird beispielsweise unterstützt durch die Tatsache, dass es bei Patienten mit Phäochromozytom zum TTS kommt. Es wird einerseits eine durch Katecholamine bedingte, anderseits durch erhöhte Endothelinspiegel vermittelte Störung der Mikrozirkulation vermutet. Weiterhin wird eine Veränderung eines Signalweges am Herzen, vermittelt über β2-Rezeptoren, diskutiert [20]. Letztlich bleibt die Pathogenese bis dato ungeklärt.

Charakteristika der Erkrankung

Wenn auch die Patienten überwiegend weiblichen Geschlechts (89,9 %) sowie durchschnittlich 66,4 Jahre alt sind [16], stellt das TTS doch ein weitaus heterogeneres Krankheitsbild dar als initial mit der als typisch beschriebenen Konstellation einer älteren, postmenopausalen Frau mit schwerer emotionaler Belastung, ST-Streckenhebungen im EKG und apikalem *ballooning* des linken Ventrikels gedacht. Das Patientenkollektiv erstreckt sich über alle Altersklassen, beginnend bei einem Neugeborenen [21], und über beide Geschlechter. Insbesondere stellt das TTS bei männlichen Patienten nicht wie angenommen eine Rarität dar, sondern betrifft ca. 10–15 % aller Fälle [22,23]. Verschiedene Studien zeigten, dass die Patienten häufiger an psychiatrischen Störungen und neurologischen Erkrankungen leiden [16,24–26]. Familiäre Häufungen lassen zwar eine genetische Veranlagung vermuten, [27,28] doch konnte dies bisher nicht nachgewiesen werden [29,30]. Im Laufe der vergangenen Jahre musste die Ansicht revidiert werden, das «broken heart syndrome» würde stets ausgelöst durch ein vorausgehendes intensives negatives emotionales Erlebnis. Häufig, in etwa 27,7 % der Fälle, trifft dies tatsächlich zu und reicht von schwerwiegenden bis zu banalen Ereignissen, im persönlichen Umfeld [31–34]. Interessanterweise kann in seltenen Fällen ein TTS auch als «happy heart syndrome» nach sehr positiven Ereignissen, wie dem Gewinn von Jackpots im Casino oder der Geburt eines Enkelkindes auftreten [35]. In weitaus mehr Fällen jedoch (36 %) folgt das TTS einem physischen Trigger. Einige Beispiele hierfür sind neurologische Erkrankungen, wie Subarachnoidalblutung, Migräne und Vaskulitis, Operationen, Sepsis, Erkrankungen der Atemwege wie Exazerbation einer COPD oder eines Asthma bronchiale und maligne Erkrankungen [7,36] (Abb. 1). In 7,8 % der Fälle findet sich sowohl ein emotionaler als auch ein physischer, in 28,5 % kein auslösender Trigger [16].

Prinzipiell gilt: Jedwedes Ereignis oder Situation kann Vorläufer eines TTS sein. Es gibt im Allgemeinen zwei verschiedene Szenarien bei Erstvorstellung der Patienten. Einerseits Patienten mit plötzlichem einsetzendem Brustschmerz oder Dyspnoe, die sich auf der Notfallstation vorstellen und deren Klinik meist primär nicht von einem ACS zu unterscheiden ist [12,31,33]. Auch ist eine primäre Vorstellung mit Blutdruckentgleisung, Synkope oder kardiogenem Schock möglich. Andererseits Patienten, die bereits aus verschiedensten Gründen hospitalisiert sind oder sich einer ambulanten Behandlung unterziehen. Die klinische Präsentation dieser Patienten geht häufiger einher mit alleinigen EKG-Veränderungen oder Troponin-Erhöhung [7,37,38].

Diagnostik

EKG

So heterogen wie die klinische Präsentation ist, so unterschiedlich sind die Veränderungen im 12-Kanal-EKG bei Vorstellung. Wenngleich das 12-Kanal-EKG eine simple diagnostische Methode darstellt, ist die Datenlage in diesem Bereich weiterhin gering. Da man zu 40–50 % in der akuten Phase der Erkrankung ST-Streckenhebungen in den anterioren Ableitungen wie bei einem Vorderwandinfarkt findet, basieren die meisten Studien auf dem Vergleich der EKG-Kriterien zwischen TTS und dem anterioren ST-Hebungsinfarkt (STEMI). Allerdings finden sich im Rahmen der akuten Präsentation, wenn auch deutlich seltener, ST-Streckensenkungen (7,7 %) [16], ein Linksschenkelblock, ein tiefes anteriores Q- oder T-Negativierungen. Bei etwa 14% der Patienten findet sich jedoch auch ein normales 12-Kanal-EKG [32,39,40].

Da all diese Veränderungen auch bei einem Nicht-ST-Hebungsinfarkt (NSTEMI) und STEMI vorkommen können, bleibt die Diagnose mittels EKG weiterhin eine He-

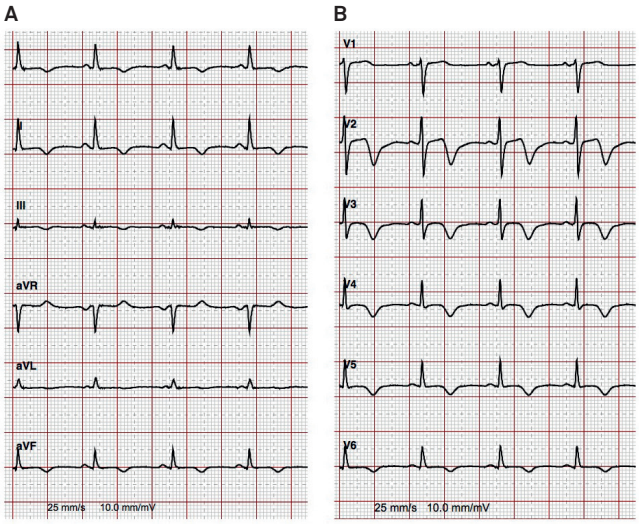

Abbildung 2. Typische EKG-Veränderung des TTS in der subakuten Phase: diffuse T-Negativierungen sowie QTc-Verlängerung. **A:** Periphere Ableitungen **B:** Brustwandableitungen.

https://econtent.hogrefe.com/doi/pdf/10.1024/1661-8157/a002434 - Tuesday, April 23, 2024 10:50:09 PM - IP Address:3.133.131.168

rausforderung. Allerdings scheint eine ST-Streckenhebung in der Ableitung aVR alleine oder begleitend mit Hebungen in den inferioren oder anteroseptalen Ableitungen eine hohe Spezifität für ein TTS zu haben, wohingegen sich beim STEMI mit ST-Streckenhebung in aVR eine begleitende ST-Streckensenkung in V2-4 findet. T-Negativierung in I, aVL, V5 und V6 sowie T-Negativierung in jedweder Ableitung begleitet von ST-Streckenhebung in aVR scheinen zudem ein TTS mit hoher Spezifität von einem NSTEMI zu unterscheiden [41].

In der subakuten Phase nach etwa 2–3 Tagen zeichnen sich dann über mehrere Tage zunehmende T-Negativierungen sowie eine Verlängerung der QTc-Zeit (Abb. 2) ab [7,42], die für das Auftreten von Torsades de pointes Tachykardien prädispositionieren kann [43].

Biomarker

Bei 90 % der Patienten mit TTS findet sich, ähnlich wie beim ACS ein erhöhter Troponin-Spiegel, was die initiale Diagnosestellung nicht erleichtert. Allerdings erreichen die Maximalwerte deutlich niedrigere Werte als beim akuten STEMI. Zudem findet sich im Vergleich zum ACS nur eine milde Erhöhung von Kreatininkinease (CK), meist nicht höher als 500 U/l [22,23,31–33].

Die Werte von brain-natriuretischem Peptid (BNP) sind beim TTS gewöhnlich bis zum Drei- bis Vierfachen höher als bei Patienten mit ACS, wobei der Maximalwert häufig 48 h nach dem akuten Ereignis erreicht wird und ein erhöhter BNP-Spiegel bis zu drei Monate fortbestehen kann [44]. Die hohen BNP-Werte sind Ausdruck der für das TTS typischen linksventrikulären Dysfunktion [31]. Aufgrund der vermuteten wichtigen Rolle von Katecholaminen in der Pathogenese scheint eine Erhöhung des Plasmakatecholamin-Spiegels naheliegend zu sein [19]. Eine Erhöhung von Epinephrin, Norepinephrin und Dopamin konnte jedoch nicht generell bestätigt werden [45]. Die Rolle der Katecholaminspiegel zur Diagnose des TTS ist daher letztlich nicht geklärt und aktuell im klinischen Alltag nicht verwertbar. Kürzlich wurden vier mircoRNA identifiziert, deren Bestimmung zukünftig zur Unterscheidung zwischen STEMI und TTS dienen könnten [46].

Zwar findet sich ein bemerkenswerter Unterschied in der Ausprägung der Veränderung der Biomarker im Vergleich zum ACS, allerdings gibt es bis dato keine Grenzwerte mit ausreichender Sensitivität und Spezifität, um mittels Laborwerten das TTS vom ACS zu unterscheiden.

Bildgebung

Bei Patienten mit NSTEMI, kritisch-kranken Patienten auf der Intensivstation oder Patienten mit hohem Blutungsrisiko erfolgt meist als nächster Schritt eine Echokardiografie. Hier lässt sich einerseits je nach Typ die umschriebene Wandbewegungsstörung nachweisen, andererseits findet sich beim apikalen Typ häufig eine linksventrikuläre Ausflussbahn-Obstruktion, die durch die Hyperkontraktilität der basalen Wandabschnitte, verbunden mit einem «systolic anterior movement» der Mitralklappe [31] und folglich einer sekundären Mitralklappeninsuffizienz (10–20 %) entsteht [47]. Bei 10–20 % der Patienten findet sich eine akute isolierte Mitralklappeninsuffizienz [48]. Zudem muss bei einer rechtsventrikulären Beteiligung, die bei etwa 34 % der Patienten auftritt [49], häufiger mit schwereren Verläufen mit hämodynamischer Instabilität und längerem Spitalaufenthalt gerechnet werden [49]. Des Weiteren gilt es, Ventrikelthromben, nicht selten multipel und an atypischen Stellen links oder auch rechtsventrikulär auftretend [32],

Tabelle 1. Unterschiede in verschiedenen diagnostischen Methoden zwischen TTS, ACS und Myokarditis.

	TTS	ACS	Myokarditis
12-Kanal-EKG	40–50 % ST-Hebungen (häufiger in V3–6) T-Negativierung Linksschenkelblock QTc-Verlängerung	STEMI: ST-Hebung je nach Lokalisation NSTEMI: ST-Senkung	AV-Block, passagerer Schenkelblock, ST-Hebung, T-Negativierung
Echokardiografie	Umschriebene Wandbewegungsstörung: Apikal, midventrikulär, basal, fokal. EF 30–35 % in der Akutphase LVOT-Obstruktion SAM Mitralklappeninsuffizienz Ventrikelthrombi an atypischen Stellen, multipel	Regionale Wandbewegungsstörung nach Versorgungsgebiet EF ≥40 % Mitralklappeninsuffizienz	Lokale oder globale Wandbewegungsstörung häufig unspezifisch, Zunahme der Wanddicken, Perikarderguss
MRT	Kein *late enhancement* Ödembildung im Bereich der Wandbewegungsstörung	*Late enhancement* subendokardial oder transmural Umschriebene Ödembildung	Fleckiges *late enhancement* Ödembildung diffus
Koronarangiografie	Normale Koronarien, Koronarsklerose oder KHK, keine *culprit lesion*	Verschluss einer Koronarie KHK mit *culprit lesion*	Normale Koronarien, Koronarsklerose, KHK, *keine culprit lesion*

Abk.: AV = atriovetrikulär; EF = Auswurffraktion; KHK = koronare Herzerkrankung; LVOT = Left ventricular outflow tract; NSTEMI = Nicht-ST-Hebungsinfarkt; SAM = systolic anterior movement; STEMI = ST-Hebungsinfarkt; TTS = Takotsubo-Syndrom.

 © 2016 Hogrefe

https://econtent.hogrefe.com/doi/pdf/10.1024/1661-8157/a002434 - Tuesday, April 23, 2024 10:50:09 PM - IP Address:3.133.131.168

auszumachen, um gegebenenfalls eine therapeutische Antikoagulation zu beginnen.

Da letztlich jedoch nicht-invasive Untersuchungsmethoden alleine keine verlässliche Unterscheidung zwischen TTS und ACS zulassen, sollten die Patienten immer einer Koronarangiografie zugeführt werden. Bei Patienten mit STEMI sollte dies unverzüglich erfolgen. Etwa 15 % der TTS-Patienten haben eine begleitende koronare Herzerkrankung mit Stenosen ≥50 %, von denen ein Drittel sogar eine koronare Mehrgefässerkrankung aufweist [16]. Somit schliesst das Vorliegen einer koronaren Herzerkrankung eine TTS nicht aus [50–53].

In unsicheren Konstellationen oder wenn die Vermutung eines stattgehabten thrombotischen Koronarverschlusses besteht, kann die weiterführende Untersuchung mittels Kontrastmittel-Magnetresonanztomografie (MRT) hilfreich sein. Ebenso lässt sich hiermit die zweite wichtige Differenzialdiagnose einer Myokarditis näher beurteilen.

Die späte Anreicherung von Gadolinium zeigt eine Fibrose an. Während man diese bei einem Myokardinfarkt subendokardial oder transmural [54], je nach Ausmass des Infarktes findet, zeigt sich bei einer Myokarditis ein fleckiges Muster der späten Gadolinium-Anreicherung [55]. Beim TTS findet sich dagegen keine späte Gadolinium-Anreicherung. Eine Ödembildung findet sich auch beim TTS im Bereich der Wandbewegungsstörung. Die Durchführung eines MRTs kann zudem sensitiver als die Echokardiografie zur Beurteilung einer rechtsventrikulären Beteiligung sowie zur Suche nach Ventrikelthromben beitragen. Tabelle 1 fasst die diagnostischen Unterschiede zwischen TTS, ACS und Myokarditis zusammen.

Klinisches Management, Verlauf, Therapie

Ein Hauptcharakteristikum des TTS ist seine Reversibilität. Die Erkrankung wurde zunächst als mit durchwegs benignem Verlauf angesehen.

Während Studien über eine gute Langzeitprognose berichten [56], kann es in der akuten Phase der Erkrankung jedoch zu schwerwiegenden Verläufen und lebensbedrohlichen Komplikationen kommen. So führt der plötzliche Verlust der Kontraktilität eines meist beträchtlichen Anteils des linken Ventrikels zu einer akuten Reduktion der Auswurffraktion (EF) auf 30–35 % ausgeprägter als beim akuten Vorderwandinfarkt [16,32,57]. Bei etwa 45 % der Patienten kommt es zu einer kongestiven Herzinsuffizienz, deren Ausprägung von der pulmonalen Stauung (10–20 %) [7] bis zum kardiogenen Schock reichen kann [58]. Bei Patienten mit TTS vom apikalen Typ mit Obstruktion des linksventrikulären Ausflusstraktes, rechtsventrikulärer Beteiligung oder akuter Mitralklappeninsuffizienz [48] kommt es häufiger zu kardiogenem Schock. Die Behandlung des kardiogenen Schocks bedarf normalerweise der intravenösen Gabe von Katecholaminen. Aufgrund deren vermuteter Rolle in der Pathogenese des TTS und einer möglichen Verschlechterung insbesondere der Obstruktion des linksventrikulären Ausflusstraktes ist ihre Gabe jedoch nicht empfohlen. Der Kalziumkanal-Sensitizer Levosimendan hingegen hat sich in einigen Fallberichten als wirkungsvolle und sichere pharmakologische Therapieoption bei Patienten mit TTS erwiesen [31]. Auch kann die temporäre Entlastung des linken Ventrikels mittels Einlage einer mikroaxialen Blutpumpe (Impella®) sinnvoll sein und der Gabe von Katecholaminen vorgezogen werden [59]. Bei Patienten mit stabilem Kreislauf erfolgt zumeist empirisch die Gabe von Betablockern, ACE-Hemmern sowie Diuretika.

Es empfiehlt sich wenigstens während der ersten 24–48 h eine Rhythmusüberwachung, wenn möglich sogar bis zur Entlassung, da es zu lebensbedrohlichen Arrhythmien wie Kammerflimmern, Torsade-de-pointes-Tachykardien, pulsloser elektrischer Aktivität und Asystolie kommen kann. Hiervon sind etwa 2 % aller TTS-Patienten betroffen [43,60]. Zu Torsades-de-pointes-Tachykardien kommt es insbesondere bei Patienten mit QTc-Verlängerung über 500 ms [61]. Zudem scheinen männliche Patienten mit

Key messages

- Das Takotsubo-Syndrom tritt in vier verschiedenen Formen auf: der apikalen, midventrikulären, basalen und fokalen.
- Die Prävalenz des TTS ist wahrscheinlich höher als bislang angenommen.
- Das TTS kann spontan auftreten, durch emotionale oder physische Trigger (wie Operationen, Exazerbation einer COPD oder eines Asthma bronchiale, Subarachnoidalblutung oder Migräne etc.) ausgelöst werden und findet sich häufig bei bereits hospitalisierten Patienten.
- EKG-Veränderungen sind multipel. In der subakuten Phase kommt es zu ausgeprägten T-Negativierungen und QTc-Zeitverlängerung.
- Das TTS wird häufig aufgrund der Ähnlichkeit zum ACS fehldiagnostiziert.
- Die Akutphase der Erkrankung kann mit lebensbedrohlichen Komplikationen einhergehen und auch die Langzeitprognose ist nicht komplett benigne. Bei bis zu 10 % der Patienten kann es zu Rezidiven kommen.

Lernfragen

1. In welcher Form tritt das TTS auf? (Einfachauswahl, mehrere richtige Antworten)
   a) Typisch ist das *apical ballooning*.
   b) Es kommt nur zu einer geringen Einschränkung der EF.
   c) Es gibt vier verschiedene Formen: apikal, midventrikulär, basal, fokal.

2. Wie ist der Krankheitsverlauf des TTS? (Einfachauswahl, mehrere richtige Antworten)
   a) Es handelt sich um eine benigne Erkrankung, die ohne Komplikationen verläuft.
   b) Es kann zu lebensbedrohlichen Komplikationen wie Arrhythmien, systemischen Embolisationen und Ventrikelruptur kommen.
   c) Die Mortalitätsrate des TTS liegt bei weniger als 1 %.

© 2016 Hogrefe

https://econtent.hogrefe.com/doi/pdf/10.1024/1661-8157/a002434 - Tuesday, April 23, 2024 10:50:09 PM - IP Address:3.133.131.168

Bradykardien, Blockbildern und Vorhofflimmern häufiger betroffen zu sein [62]. Die Gabe von Medikamenten, die potenziell die QTc-Zeit verlängern können, sollte mit äusserster Vorsicht erfolgen oder vermieden werden.

Systemische Embolisationen durch sich lösende Ventrikelthromben stellen eine weitere Gefahr in der akuten und subakuten Phase dar. Es empfiehlt sich mittels Echokardiografie und gegebenenfalls MRT danach zu suchen und bei Nachweis sowie bei Patienten mit ausgeprägtem apikalem *ballooning* und eingeschränkter EF die therapeutische Antikoagulation zu beginnen und diese fortzuführen, bis sich der Thrombus nachweislich aufgelöst und sich die Wandbewegung normalisiert hat [7]. Die Ruptur der freien Wand des linken Ventrikels sowie die Entstehung eines Ventrikelseptum-Defekts stellen weitere mögliche, jedoch eher seltene lebensbedrohliche Komplikationen des TTS dar [63–66].

Insgesamt liegt die Spitalmortalität des TTS bei ca. 2–4 % [16,31]. Wird die Akutphase überstanden, erholen sich die Patienten komplett, wobei die Normalisierung der EF innerhalb weniger Tage erfolgt, in einigen Fällen jedoch auch bis zu zwölf Monate dauern kann [31]. T-Negativierungen und QTc-Verlängerungen können über mehrere Wochen fortbestehen, auch nach Normalisierung der EF, scheinen jedoch keinen Krankheitswert zu haben [32]. Wiederholte Nachkontrollen inklusive Echokardiografie bis zur Erholung der EF sind unerlässlich. Die medikamentöse Weiterbehandlung ist rein empirisch. Es gibt hierzu jedoch keine randomisiert-kontrollierten Studien. Die weitere Gabe von ACE-Hemmern bis zur Normalisierung der EF erscheint aber sinnvoll. Tierexperimentelle Daten liessen vermuten, dass Betablocker durch ihre hemmende Wirkung auf das sympathikoadrenerge System eine schützende Wirkung haben könnten [31]. Retrospektive Patientendaten hingegen haben keinen Effekt auf ein besseres Überleben [16] oder die Rezidivrate eines TTS gezeigt [67].

In etwa 5–10 % der Fälle kommt es innerhalb der ersten fünf Jahre nach dem Erstereignis zu einem oder mehreren Rezidiven, wobei interessanterweise die Form variieren kann [68–70].

Zusammenfassung

Die das TTS so populär gemachte und auch weiterhin weitverbreitete Bezeichnung des «Broken-heart-Syndroms» suggeriert eine Krankheitskonstellation, von der man sich heute lösen muss. Das Bild der älteren Dame, die einen schrecklichen persönlichen Verlust erlitten hat, hierauf Brustschmerzen entwickelt und bei der letztlich ein TTS mit apikalem *ballooning* diagnostiziert wird, ist nicht mehr zeitgemäss.

Das Hauptcharakteristikum des TTS ist die transiente, reversible Dysfunktion des linken Ventrikels [31], ansonsten ist das TTS allerdings eine weitaus komplexere und heterogenere Erkrankung als initial angenommen, die in der Akutphase zu lebensbedrohlichen Komplikationen führen kann. Die Erkrankung kann beide Geschlechter und jedes Alter betreffen. Dem TTS muss kein emotionaler Trigger vorausgehen, weit häufiger sind physische Stressoren. Aber auch das Auftreten ohne Trigger ist möglich. Das TTS kann sich auch bei Patienten mit koronarer Herzerkrankung manifestieren. Brustschmerz oder Dyspnoe sind nicht zwingend die primären Symptome, denn die Erkrankung kann sich auch insbesondere bei bereits hospitalisierten Patienten atypisch mit Hypotonie und kardialer Dekompensation präsentieren. Weil jedoch häufig trotz allem der Gedanke des «Broken-heart-Syndroms» weiter besteht, wundert es nicht, dass das TTS auch bis heute weiterhin ein oft verkanntes Krankheitsbild darstellt. Die tatsächliche Heterogenität der Erkrankung lässt jedoch verstehen, dass man in jedem medizinischen Bereich mit dem TTS konfrontiert werden kann und dieses als Differenzialdiagnose berücksichtigen sollte.

Bibliografie

1. Dote K, Sato H, Tateishi H, Uchida T: Myocardial stunning due to simultaneous multivessel coronary spasms: a review of 5 cases. J Cardiol 1991; 21: 203–214.
2. Kurisu S, Sato H, Kawagoe T, et al.: Tako-tsubo-like left ventricular dysfunction with ST-segment elevation: a novel cardiac syndrome mimicking acute myocardial infarction. Am Heart J 2002; 143: 448–455.
3. Pavin D, Le Breton H, Daubert C: Human stress cardiomyopathy mimicking acute myocardial syndrome. Heart 1997; 78: 509–511.
4. Sharkey SW, Shear W, Hodges M, Herzog CA: Reversible myocardial contraction abnormalities in patients with an acute noncardiac illness. Chest 1998; 114: 98–105.
5. Desmet WJ, Adriaenssens BF, Dens JA: Apical ballooning of the left ventricle: first series in white patients. Heart 2003; 89: 1027–1031.
6. Bybee KA, Prasad A, Barsness GW, et al.: Clinical characteristics and thrombolysis in myocardial infarction frame counts in women with transient left ventricular apical ballooning syndrome. Am J Cardiol 2004; 94: 343–346.
7. Sharkey SW, Maron BJ: Epidemiology and clinical profile of Takotsubo cardiomyopathy. Circ J 2014; 78: 2119–2128.
8. Maron BJ, Towbin JA, Thiene G, et al.: Contemporary definitions and classification of the cardiomyopathies: an American Heart Association Scientific Statement from the Council on Clinical Cardiology, Heart Failure and Transplantation Committee; Quality of Care and Outcomes Research and Functional Genomics and Translational Biology Interdisciplinary Working Groups; and Council on Epidemiology and Prevention. Circulation 2006; 113: 1807–1816.
9. Sharkey SW, Lesser JR, Maron MS, Maron BJ: Why not just call it tako-tsubo cardiomyopathy: a discussion of nomenclature. J Am Coll Cardiol 2011; 57: 1496–1497.
10. Lüscher TF, Templin C: Is takotsubo syndrome a microvascular acute coronary heart syndrome? Towards of a new definition. Eur Heart J 2016: in press.
11. Prasad A, Dangas G, Srinivasan M, et al.: Incidence and angiographic characteristics of patients with apical ballooning syndrome (takotsubo/stress cardiomyopathy) in the HORIZONS-AMI trial: an analysis from a multicenter, international study of ST-elevation myocardial infarction. Catheter Cardiovasc Interv 2014; 83: 343–348.
12. Prasad A, Lerman A, Rihal CS: Apical ballooning syndrome (Tako-Tsubo or stress cardiomyopathy): a mimic of acute myocardial infarction. Am Heart J 2008; 155: 408–417.
13. Wedekind H, Moller K, Scholz KH: Tako-tsubo cardiomyopathy. Incidence in patients with acute coronary syndrome. Herz 2006; 31: 339–346.

 © 2016 Hogrefe

https://econtent.hogrefe.com/doi/pdf/10.1024/1661-8157/a002434 - Tuesday, April 23, 2024 10:50:09 PM - IP Address:3.133.131.168

14. Sy F, Basraon J, Zheng H, Singh M, Richina J, Ambrose JA: Frequency of Takotsubo cardiomyopathy in postmenopausal women presenting with an acute coronary syndrome. Am J Cardiol 2013; 112: 479–482.
15. Templin C, Napp LC, Ghadri JR: Takotsubo syndrome: Underdiagnosed, underestimated, but understood? J Am Coll Cardiol 2016; 67: 1937–1940.
16. Templin C, Gahdri JR, Diekmann J, et al.: Clinical features and outcomes of Takotsubo (stress) cardiomyopathy. N Engl J Med 2015; 373: 929–938.
17. Ghadri JR, V.L.C.L.C.N., Jurisic S: Differences in the clinical profile and outcomes of typical and atypical takotsubo syndrome data from the International Takotsubo Registry. JAMA Cardiol 2016; 3: 335–340.
18. Eitel I, von Knobelsdorff-Brenkenhoff F, Bernhardt P, et al.: Clinical characteristics and cardiovascular magnetic resonance findings in stress (takotsubo) cardiomyopathy. JAMA 2011; 306: 277–286.
19. Wittstein IS, Thiemann DR, Lima JA, et al.: Neurohumoral features of myocardial stunning due to sudden emotional stress. N Engl J Med 2005; 352: 539–548.
20. Paur H, Wright PT, Sikkel MB, et al.: High levels of circulating epinephrine trigger apical cardiodepression in a beta2-adrenergic receptor/Gi-dependent manner: a new model of Takotsubo cardiomyopathy. Circulation 2012; 126: 697–706.
21. Greco CA, De Rito V, Petracca M, Garzya M, Donateo M, Magliari F: Takotsubo syndrome in a newborn. J Am Soc Echocardiogr 2011; 24: 471 e5–7.
22. Bybee KA, Prasad A: Stress-related cardiomyopathy syndromes. Circulation 2008; 118: 397–409.
23. Akashi YJ, Goldstein DS, Barbaro G, Ueyama T: Takotsubo cardiomyopathy: a new form of acute, reversible heart failure. Circulation 2008; 118: 2754–2762.
24. Delmas C, Lairez O, Mulin E, et al.: Anxiodepressive disorders and chronic psychological stress are associated with Tako-Tsubo cardiomyopathy – New Physiopathological Hypothesis. Circ J 2013; 77: 175–180.
25. Summers MR, Lennon RJ, Prasad A: Pre-morbid psychiatric and cardiovascular diseases in apical ballooning syndrome (Takotsubo/stress-induced cardiomyopathy): potential pre-disposing factors? J Am Coll Cardiol 2010; 55: 700–701.
26. Nguyen SB, Cevik C, Otahbachi M, Kumar A, Jenkins LA, Nugent K: Do comorbid psychiatric disorders contribute to the pathogenesis of tako-tsubo syndrome? A review of pathogenesis. Congest Heart Fail 2009; 15: 31–34.
27. Kumar G, Holmes DR, Jr., Prasad A: «Familial» apical ballooning syndrome (Takotsubo cardiomyopathy). Int J Cardiol 2010; 144: 444–445.
28. Pison L, De Vusser P, Mullens W: Apical ballooning in relatives. Heart 2004; 90: e67.
29. Sharkey SW, Maron BJ, Nelson P, Parpart M, Maron MS, Bristow MR: Adrenergic receptor polymorphisms in patients with stress (tako-tsubo) cardiomyopathy. J Cardiol 2009; 53: 53–57.
30. Handy AD, Prasad A, Olson TM: Investigating genetic variation of adrenergic receptors in familial stress cardiomyopathy (apical ballooning syndrome). J Cardiol 2009; 54: 516–517.
31. Ghadri JR, Ruschitzka F, Lüscher TF, Templin C: Takotsubo cardiomyopathy: still much more to learn. Heart 2014; 100: 1804–1812.
32. Sharkey SW, Windenburg DC, Lesser JR, et al.: Natural history and expansive clinical profile of stress (tako-tsubo) cardiomyopathy. J Am Coll Cardiol 2010; 55: 333–341.
33. Kurisu S, Kihara Y: Tako-tsubo cardiomyopathy: clinical presentation and underlying mechanism. J Cardiol 2012; 60: 429–437.
34. Summers MR, Prasad A: Takotsubo cardiomyopathy: definition and clinical profile. Heart Fail Clin 2013; 9: 111–122, vii.
35. Ghadri JR, Sarcon A, Diekmann J, et al.: Happy heart syndrome: role of positive emotional stress in takotsubo syndrome. Eur Heart J 2016 Mar 2; Epub ahead of print.
36. Ghadri JR, et al.: First case of atypical takotsubo cardiomyopathy in a bilateral lung-transplanted patient due to acute respiratory failure. Eur Heart J Acute Cardiovasc Care 2015; 4: 482–485.
37. Park JH, Kang SJ, Song JK, et al.: Left ventricular apical ballooning due to severe physical stress in patients admitted to the medical ICU. Chest 2005; 128: 296–302.
38. Haghi D, Fluechter S, Suselbeck T, et al.: Takotsubo cardiomyopathy (acute left ventricular apical ballooning syndrome) occurring in the intensive care unit. Intensive Care Med 2006; 32: 1069–1074.
39. Sharkey SW, et al.: Spectrum and significance of electrocardiographic patterns, troponin levels, and thrombolysis in myocardial infarction frame count in patients with stress (takotsubo) cardiomyopathy and comparison to those in patients with ST-elevation anterior wall myocardial infarction. Am J Cardiol 2008; 101: 1723–1728.
40. Kosuge M, Kimura K: Electrocardiographic findings of takotsubo cardiomyopathy as compared with those of anterior acute myocardial infarction. J Electrocardiol 2014; 47: 684–689.
41. Frangieh AH, S.O., Ghadri JR, Imori Y, D'Ascenzo F, Kovac TFLM, Ruschitzka F, Duru F, Templin C, on behalf of the InterTAK Collaborators: ECG criteria to differentiate between takotsubo (Stress) cardiomyopathy and myocardial infarction. J Am Heart Assoc.
42. Ghadri JR, Saguner AM, Templin C, Bruckhorst C: CME ECG 42. Chest pain. Takotsubo cardiomyopathy. Praxis 2013; 102: 1207–1209.
43. Syed FF, Asirvatham SJ, Francis J: Arrhythmia occurrence with takotsubo cardiomyopathy: a literature review. Europace 2011; 13: 780–788.
44. Nguyen TH, Neil CJ, Sverdlov AL, et al.: N-terminal pro-brain natriuretic protein levels in takotsubo cardiomyopathy. Am J Cardiol 2011; 108: 1316–1321.
45. Madhavan M, Borlaug BA, Lerman A, Rihal CS, Prasad A: Stress hormone and circulating biomarker profile of apical ballooning syndrome (Takotsubo cardiomyopathy): insights into the clinical significance of B-type natriuretic peptide and troponin levels. Heart 2009; 95: 1436–1441.
46. Jaguszewski M, Osipowa J, Gadhri JR, et al.: A signature of circulating microRNAs differentiates takotsubo cardiomyopathy from acute myocardial infarction. Eur Heart J 2014; 35: 999–1006.
47. El Mahmoud R, Mansencal N, Pillière R, et al.: Prevalence and characteristics of left ventricular outflow tract obstruction in Tako-Tsubo syndrome. Am Heart J 2008; 156: 543–548.
48. Citro R, Rigo F, D›Andrea A, et al.: Echocardiographic correlates of acute heart failure, cardiogenic shock, and in-hospital mortality in tako-tsubo cardiomyopathy. JACC Cardiovasc Imaging 2014; 7: 119–129.
49. Elesber AA, Prasad A, Bybee KA, et al.: Transient cardiac apical ballooning syndrome: prevalence and clinical implications of right ventricular involvement. J Am Coll Cardiol 2006; 47: 1082–1083.
50. Kurisu S, Inoue I, Kawagoe T, et al.: Prevalence of incidental coronary artery disease in tako-tsubo cardiomyopathy. Coron Artery Dis 2009; 20: 214–218.
51. Napp LC, et al.: Takotsubo cardiomyopathy: Completely simple but not so easy. Int J Cardiol 2015; 197: 257–259.
52. Napp LC, et al.: Takotsubo cardiomyopathy – Everything's illuminated? Int J Cardiol 2015; 196: 36–37.
53. Napp LC, et al.: Acute coronary syndrome or Takotsubo cardiomyopathy: The suspect may not always be the culprit. Int J Cardiol 2015; 187: 116–119.
54. Soriano CJ, Ridocci F, Estornell J, Jimenez J, Martinez V, De Velasco JA: Noninvasive diagnosis of coronary artery disease in patients with heart failure and systolic dysfunction of uncertain etiology, using late gadolinium-enhanced cardiovascular magnetic resonance. J Am Coll Cardiol 2005; 45: 743–748.
55. De Cobelli F, Pieroni M, Esposito A, et al.: Delayed gadolinium-enhanced cardiac magnetic resonance in patients with chronic myocarditis presenting with heart failure or recurrent arrhythmias. J Am Coll Cardiol 2006; 47: 1649–1654.

© 2016 Hogrefe

56. Elesber AA, Prasad A, Lennon RJ, et al.: Four-year recurrence rate and prognosis of the apical ballooning syndrome. J Am Coll Cardiol 2007; 50: 448–452.
57. Medeiros K, O'Connor MJ, Baicu CF, et al.: Systolic and diastolic mechanics in stress cardiomyopathy. Circulation 2014; 129: 1659–1667.
58. Madhavan M, Rihal CS, Lerman A, Prasad A: Acute heart failure in apical ballooning syndrome (TakoTsubo/stress cardiomyopathy): clinical correlates and Mayo Clinic risk score. J Am Coll Cardiol 2011; 57: 1400–1401.
59. Templin C, Ghadri JR, Napp LC: Takotsubo (stress) cardiomyopathy. N Engl J Med 2015; 373: 2689–2691.
60. Liang JJ, Cha YM, Oh JK, Prasad A: Sudden cardiac death: an increasingly recognized presentation of apical ballooning syndrome (Takotsubo cardiomyopathy). Heart Lung 2013; 42: 270–272.
61. Madias C, Fitzgibbons TP, Alsheikh-Ali AA, et al.: Acquired long QT syndrome from stress cardiomyopathy is associated with ventricular arrhythmias and torsades de pointes. Heart Rhythm 2011; 8: 555–561.
62. Samuelov-Kinori L, Kinori M, Kogan Y, et al.: Takotsubo cardiomyopathy and QT interval prolongation: who are the patients at risk for torsades de pointes? J Electrocardiol 2009; 42: 353–357.e1.
63. Akashi YJ, Tejima T, Sakurada H, et al.: Left ventricular rupture associated with Takotsubo cardiomyopathy. Mayo Clin Proc 2004; 79: 821–824.
64. Kumar S, Kaushik S, Nautiyal A, et al.: Cardiac rupture in takotsubo cardiomyopathy: a systematic review. Clin Cardiol 2011; 34: 672–676.
65. Jaguszewski M, Fijalkowski M, Nowa R, et al.: Ventricular rupture in Takotsubo cardiomyopathy. Eur Heart J 2012; 33: 1027.
66. Izumi K, Tada S, Yamada T: A case of Takotsubo cardiomyopathy complicated by ventricular septal perforation. Circ J 2008; 72: 1540–1543.
67. Singh K, Carson K, Usmani Z, Sawhney G, Shah R, Horowitz J, et al.: Systematic review and meta-analysis of incidence and correlates of recurrence of takotsubo cardiomyopathy. Int J Cardiol 2014; 174: 696–701.
68. Blessing E, Steen H, Rosenberg M, Katus H, Frey N: Recurrence of takotsubo cardiomyopathy with variant forms of left ventricular dysfunction. J Am Soc Echocardiogr 2007; 20: 439.e11–12.
69. Kaushik M, Alla VM, Madan R, Arouni AJ, Mohiuddin SM: Recurrent stress cardiomyopathy with variable regional involvement: insights into etiopathogenetic mechanisms. Circulation 2011; 124: e556–557.
70. Ghadri JR, Jaguszewski M, Corti R, Lüscher TF, Templin C: Different wall motion patterns of three consecutive episodes of takotsubo cardiomyopathy in the same patient. Int J Cardiol 2012; 160: e25–27.

Manuskript eingereicht: 8.4.2016
Manuskript angenommen: 11.5.2016
Interessenskonflikt: Die Autoren erklären, dass kein Interessenskonflikt besteht.

PD Dr. med. Dr. rer. nat. Christian Templin
Leiter Akute Kardiologie
Andreas Grüntzig Herzkatheter Laboratorien
Klinik für Kardiologie
Universitäres Herzzentrum
Universitätsspital Zürich
Rämistrasse 100
8091 Zürich

christian.templin@usz.ch

Antworten zu den Lernfragen
1. Antwort c) ist richtig.
2. Antwort b) ist richtig.

https://econtent.hogrefe.com/doi/pdf/10.1024/1661-8157/a002434 - Tuesday, April 23, 2024 10:50:09 PM - IP Address:3.133.131.168

 © 2016 Hogrefe